

Psoriasis y Cirrosis: Reto terapéutico



Nathalia Malvey H. MD¹. Miriam J. Vargas MD.²
Escuela de Dermatología y Cirugía Dermatológica

1, Residente Escuela Dermatología y Cirugía Dermatológica, Universidad del Valle - Hospital Universitario del Valle
2. Docente Escuela de Dermatología y Cirugía Dermatológica, Universidad del Valle - Hospital Universitario del Valle

Introducción

La psoriasis es una enfermedad inflamatoria mediada inmunológicamente con secreción de citoquinas proinflamatorias como TNF- α , IL-12, IL-23 e IL-17 que afectan la piel y pueden influir en las comorbilidades asociadas.

Caso clínico:

- Paciente masculino de 68 años, con psoriasis en placa moderada-severa.
- Antecedentes patológicos: HTA, ACV, diabetes mellitus tipo 2 e hipotiroidismo.
- Examen físico: fototipo III, peso de 62 Kg, IMC: 22,7
- Placas eritemato-descamativas gruesas en cuero cabelludo,

Tratamiento inicial:
- Fototerapia UVB-NB --> 58 sesiones con poca eficacia

- Evolución:
- Incremento de PASI a 26, onicosis distal y pits ungulares en las 20 uñas; sin compromiso articular.
 - Hemorragia de vías digestivas altas, secundario a várices esofágicas grado II.
 - Exámenes de laboratorio:
 - * VIH, PPD, VDRL, hepatitis B y hepatitis C negativos
 - * Creatinina 0,9, AST: 79, ALT: 74 y FA: 399.
 - * Ecografía de hígado y vías biliares con cambios sugestivos de cirrosis hepática.
 - Se plantea diagnóstico de cirrosis hepática secundaria a NASH.

- Inicia tratamiento con Ustekinumab
- Mejoría PASI-99% después de 4 semanas de tratamiento, con hiperpigmentaciones postinflamatorias (figuras d-f).
 - Respuesta sostenida 6 meses después
 - Sin alteración adicional de la función hepática

Discusión

Las citocinas proinflamatorias del perfil Th1 y Th17 producidas en los pacientes con psoriasis contribuyen al desarrollo o progresión del síndrome metabólico y enfermedad cardiovascular.

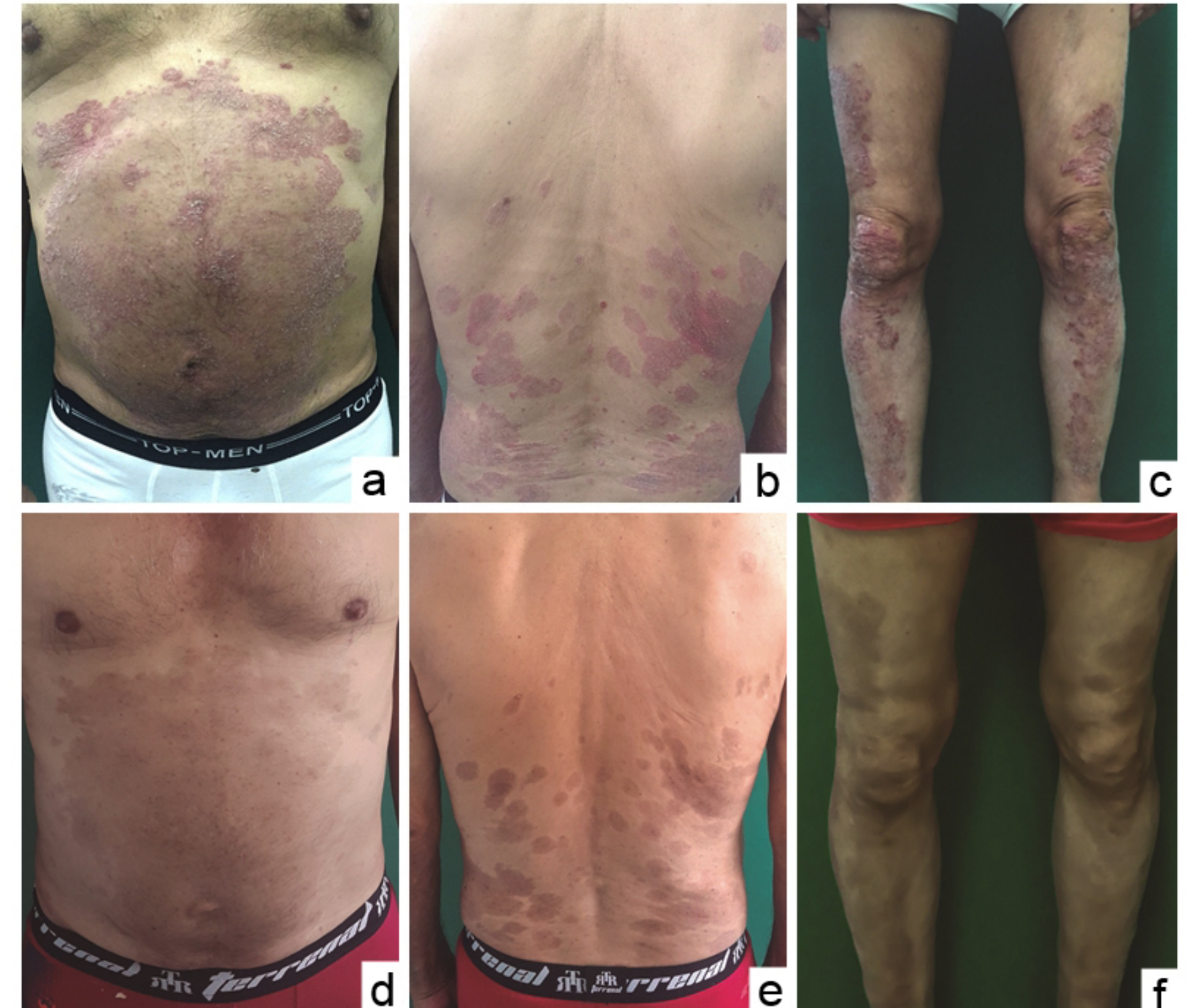
El hígado graso no alcohólico es una consecuencia del síndrome metabólico. En la mayoría de los casos es asintomático y cursa sin elevación significativa de las enzimas hepáticas. El hígado con esteatosis produce aumento en los niveles de proteína C reactiva, TNF- α , IL-1 β e IL-6, aumentando la actividad inflamatoria y favoreciendo una mayor severidad de la psoriasis. El control de esta respuesta en psoriasis podría contribuir a la disminución del proceso inflamatorio a nivel hepático.

No existe un tratamiento específico para la NASH, tampoco hay ensayos controlados donde se evalúe el efecto de los medicamentos modificadores de la respuesta biológica en la NASH.

- Los antagonistas del TNF- α , podrían ser de utilidad al bloquear TNF- α considerado como marcador pronóstico de evolución hacia fibrosis. Sin embargo, la evidencia actual sobre la seguridad hepática de estos medicamentos es contradictoria.
- La hepatotoxicidad con Ustekinumab es poco frecuente, por lo cual representa una alternativa segura en pacientes que hayan desarrollado alteraciones hepáticas con otros fármacos o con hepatopatía previa como en el caso de nuestro paciente.

Conclusiones

- La elección del tratamiento en pacientes con psoriasis severa y NASH es compleja, por el riesgo de hepatotoxicidad, que contraindican el uso de medicamentos sistémicos (metotrexate, ciclosporina y acitretin)
- Los medicamentos modificadores de la respuesta biológica podrían ser una alternativa en casos de psoriasis severa y NASH, sin embargo, hacen falta estudios sobre su eficacia y seguridad a largo plazo.
- Se presenta el caso de un paciente con psoriasis en placas moderada-severa y antecedente de cirrosis hepática tratado con ustekinumab con excelente respuesta (mejoría PASI-99% a las 4 semanas) y respuesta sostenida por 6 meses sin compromiso adicional de la función hepática, planteando una opción terapéutica en casos de difícil manejo.



Referencias

1. Carrascosa JM, Bonanad C, Dauden E, Botella R, Trabajo D, Sistémica I. Psoriasis e hígado graso no alcohólico. Actas dermosifiliográficas. 2017;1-9.
2. de Carvalho AVE, Romiti R, Souza C da S, Paschoal RS, Milman L de M, Meneghello LP. Psoriasis comorbidades: Complications and benefits of immunobiological treatment. An Bras Dermatol. 2016;91(6):781-9.
3. Fazel Y, Koenig AB, Sayiner M, Goodman ZD, Younossi ZM. Epidemiology and natural history of non-alcoholic fatty liver disease. Metabolism [Internet]. 2016;65(8):1017-25. Available from: <http://dx.doi.org/10.1016/j.metabol.2016.01.012>
4. Schramm C, Schneider A, Marx A, Lohse AW. Adalimumab could suppress the activity of non alcoholic steatohepatitis (NASH). Z Gastroenterol. 2008;46(12):1369-71.
5. Llamas-Velasco M, Concha-Garzon MJ, Garcia-Diez A, Dauden E. Analisis de la hepatotoxicidad en psoriasis tratada con ustekinumab. Estudio retrospectivo de 44 pacientes en practica clinica habitual. Actas Dermosifiliogr. 2015;106(6):470-6.
6. Tran-Minh ML, Sousa P, Maillat M, Allez M, Gornet JM. Hepatic complications induced by immunosuppressants and biologics in inflammatory bowel disease. World J Hepatol. 2017;9(13):613-26.